Hommage de l'Auteur

ARCHIVES

DE

MÉDECINE EXPÉRIMENTALE

ET

D'ANATOMIE PATHOLOGIQUE

FONDÉES

Par J.-M. CHARCOT

PUBLIÉES PAR MM.

GRANCHER, JOFFROY, LÉPINE

Secrétaires de la rédaction

CH. ACHARD, R. WURTZ

EXTRAIT

Sur un lymphadénome à évolution irrégulière (pl. III et IV), par MM. AUGUSTE PETTIT et ALBERT MOUCHET.

(*Archives de médecine expérimentale et d'anatomie pathologique.* — N° 1. — Janvier 1905.)

PARIS

MASSON ET Cie, ÉDITEURS

LIBRAIRES DE L'ACADÉMIE DE MÉDECINE

120, BOULEVARD SAINT-GERMAIN

Les communications relatives à la rédaction doivent être adressées à M. le Dr ACHARD, 164, rue du Faubourg-Saint-Honoré, ou à M. le Dr WURTZ, 67, rue des Saints-Pères, Paris

CONDITIONS DE LA PUBLICATION

Les **Archives de Médecine expérimentale et d'Anatomie pathologique** paraissent tous les deux mois et forment chaque année un volume d'environ 700 pages avec planches noires et en couleurs.

PRIX DE L'ABONNEMENT ANNUEL

PARIS, **24** fr. — DÉPARTEMENTS, **25** fr. — UNION POSTALE, **26** fr.

Les Auteurs des Mémoires reçoivent gratuitement 50 exemplaires à part de leurs Mémoires. Ils peuvent en faire tirer, à leurs frais, un nombre plus considérable, après entente préalable avec l'imprimeur.

Les tirages à part ne peuvent, en aucun cas, être mis dans le commerce.

V

SUR UN LYMPHADÉNOME A ÉVOLUTION IRRÉGULIÈRE

PAR

MM. Auguste PETTIT et Albert MOUCHET

(PLANCHES III ET IV)

(TRAVAIL DU SERVICE DE M. LE PROFESSEUR LE DENTU)

Ces pages sont consacrées à l'étude clinique et anatomo-pathologique d'un cas de lymphadénome, dont l'évolution a été caractérisée par une succession de phases tranchées de régression et de progression. Bien que rares, de tels faits ne sont pas inconnus cependant et on en trouvera des exemples dans quelques travaux récents [1].

Notre intention n'est, d'ailleurs, pas de reprendre l'étude des lymphadénomes tant de fois déjà esquissée et récemment encore exposée très complètement par C. Sternberg [2]; notre contribution personnelle à ce sujet se bornera à la relation [3], aussi complète que possible, des constatations que nous avons faites à propos d'une malade du service de notre maître, M. le professeur A. Le Dentu.

I. — HISTOIRE CLINIQUE

Mlle N..., 59 ans, vient consulter à l'hôpital Necker, le 4 février 1902, pour une tumeur de la région sternale.

1. Voir notamment : H. KAPOSI, *Beiträge zur klinischen Chirurgie*, XXX, 139, 1901.
2. *Centralblatt für die Grenzgebiete der Medicin und Chirurgie*, II, 1899,
3. Voir, à ce propos, la discussion relative aux rétrocessions des tumeurs (*Bull. de la Soc. de chir.*, p. 874 et suiv., 1904).

Cette *tumeur*, arrondie, du volume d'une grosse mandarine, est plaquée, pour ainsi dire, au *devant de la partie inférieure du sternum*, exactement au-dessus de la base de l'appendice xiphoïde. Elle est de consistance ferme, conservant cependant une certaine élasticité. Pas de changement de coloration des téguments qui restent mobiles à la surface de la tumeur. Celle-ci, bien limitée de toutes parts, excepté sur les parties latérales où sa circonférence est moins saillante, adhère entièrement au squelette sternal; elle ne dépasse pas notablement les bords latéraux de cet os. Elle ne paraît pas présenter de prolongement profond, pas davantage d'envahissement ganglionnaire dans les territoires lymphatiques voisins.

Le diagnostic n'est pas posé d'une façon précise; il oscille entre tuberculose, syphilis ou tumeur, bien que notre maître, M. le professeur Le Dentu, penche davantage pour cette dernière hypothèse.

L'augmentation de volume très rapide de la néoformation, qui recouvre vers le 16 février toute la moitié inférieure du sternum, nous engage à essayer le traitement ioduré, et du 16 au 27 février, notre malade prend 2 gr. 50 d'iodure de potassium par jour.

La tumeur n'en continue pas moins à grossir; sa consistance devient plus molle, presque fluctuante partout; sa surface se hérisse de bosselures saillantes. Les ganglions de l'aisselle droite, jusque-là intacts, acquièrent un volume notable; on sent tout un chapelet de ganglions mobiles; un inférieur, assez ferme, est gros comme une noix.

Dans les derniers jours de février, la malade, qui est peu docile et qui n'est pas hospitalisée — elle vient seulement nous voir tous les 2 ou 3 jours, — se refuse à continuer le traitement ioduré.

Elle ne revient se montrer à nous que le 9 mars et nous constatons une amélioration « fantastique » de l'état local. *La tumeur présternale a disparu complètement;* il n'en reste comme trace qu'une légère inégalité de la surface du sternum. Quant aux ganglions de l'aisselle, deux seulement sont sensibles, atteignant à peine le volume d'un petit pois.

Dans les derniers jours du mois de mars, des phénomènes nouveaux apparaissent et voici ce que nous notons le 2 avril 1902 :

Au devant du sternum, au niveau de la tumeur primitive, juste au-dessus de la base de l'appendice xiphoïde et tout contre le bord sternal gauche, il existe une nodosité du volume d'une noisette. Les 5e *cartilages costaux droit et gauche* sont très augmentés de volume depuis le bord sternal jusqu'à 4 centimètres environ en dehors. La *moitié interne de la clavicule droite* est doublée de volume. La peau qui la recouvre à ce niveau est richement vascularisée. On sent dans le creux sus-claviculaire un ganglion arrondi, dur, derrière le bord postérieur du muscle sterno-mastoïdien. Dans la *région axillaire droite*, les *ganglions* sont augmentés de volume à nouveau; dans l'*aisselle gauche*, une masse polyganglionnaire analogue fait son apparition (pl. III, fig. 1, 2).

La malade est remise au traitement ioduré.

Le 12 avril, toutes les tumeurs ont grossi, les masses ganglionnaires des aisselles droite et gauche atteignent chacune respectivement le volume d'une orange.

La *9e côte droite* au niveau de son angle postérieur, et la *11e côte gauche* au même niveau, sont doublées de volume.

Le 23 avril. Malgré l'emploi du traitement ioduré, on ne note pas de diminution de volume dans les différentes tumeurs : bien au contraire. D'autre part, l'examen approfondi des régions thoracique et abdominale ne permet pas de déceler le moindre néoplasme dont les tumeurs multiples du squelette et des ganglions représenteraient les localisations secondaires. Le toucher vaginal, rendu un peu difficile par la présence de l'hymen, fait sentir un col atrophique, parfaitement sain; le toucher rectal est tout aussi négatif.

Vingt injections quotidiennes de biiodure de mercure, faites concurremment avec l'usage interne de l'iodure de potassium, n'amènent pas le moindre changement favorable dans l'évolution des tumeurs.

Le 20 mai, la tumeur présternale a considérablement augmenté, elle a repris son volume primitif, sa consistance mollasse du début, et, fait nouveau, la peau violacée lui adhère sur toute son étendue. Un fragment de cette tumeur est prélevé sous l'anesthésie locale à la cocaïne pour être soumis à l'examen histologique. Le tissu est assez homogène, ferme, grisâtre, saignant facilement. On suture les deux bords de la brèche ainsi faite dans la tumeur par trois crins de Florence. Réunion *per primam.*

Le 11 juin, la tumeur sternale s'est encore accrue. On note *en dessous du rebord costal gauche*, s'étendant de l'appendice xiphoïde à l'extrémité antérieure du 10e cartilage costal, une grosse *tuméfaction diffuse*, infiltrant la paroi abdominale, et présentant à la surface un grain rouge, inclus dans le derme. A la *surface du sein gauche, 5 à 6 grains* analogues sont disséminés au pourtour du mamelon, semblables en tous points aux grains du squirrhe pustuleux de la mamelle, bien décrit par Velpeau.

Le 2e *cartilage costal droit* est doublé de volume.

Enfin les masses ganglionnaires de l'aisselle se sont considérablement accrues, et l'on constate à leur niveau une circulation veineuse exagérée.

Dans les premiers jours de juillet, l'état général commence à être atteint; perte de l'appétit et des forces, amaigrissement notable.

Le volume des différentes tumeurs déjà constatées est encore accru, et de nouvelles tumeurs font leur apparition. Aussi la malade est-elle admise à la salle Lenoir dès le 5 juillet et c'est à son entrée que nous notons minutieusement les détails suivants :

La tumeur présternale présente une hauteur de 15 centimètres sur une largeur de 9 centimètres; elle se compose de deux parties : une, supérieure très saillante (3 centimètres au moins) en avant du plan

sternal, avec peau très indurée, très adhérente et rouge violacé à son niveau; une partie inférieure, plutôt étalée, se continuant insensiblement avec le rebord costal gauche et présentant près de la ligne médiane un grain cutané rouge. La tumeur tout entière adhère solidement au squelette.

Le 2e *cartilage costal gauche* est, comme le droit, le siège d'une tumeur du volume d'une noix.

Les adénites axillaires ont changé d'aspect; les ganglions se sont fusionnés presque complètement en une masse bosselée soulevant le grand pectoral, descendant jusqu'au voisinage du mamelon, repoussant en arrière la paroi postérieure de l'aisselle et empêchant l'adduction complète du bras. Circulation veineuse superficielle très marquée.

Les ganglions sus-claviculaires droits ont encore augmenté de volume; il en existe d'aussi volumineux dans *le creux sus-claviculaire gauche* qui n'en présentait pas lors de notre dernier examen.

Dans *le sein gauche*, sous le mamelon et en dedans de lui, on sent une tumeur, du volume d'un œuf de pigeon, au niveau de laquelle la peau est rouge et adhérente.

Dans *le sein droit*, deux grains rouges, gros comme des pois, sont enchâssés dans le derme.

Enfin deux localisations osseuses nouvelles attirent notre attention : *à la partie moyenne du cubitus gauche*, une tumeur fusiforme du volume d'une noix; et à la *partie moyenne de l'épine de l'omoplate gauche*, une tumeur haute de 4 centimètres, large de 6 centimètres, se perdant insensiblement dans les fosses sus- et sous-épineuses.

A la fin de juillet, l'état général de la malade est très précaire : anorexie complète, insomnie, amaigrissement progressif, dyspnée assez marquée avec phénomènes d'épanchement pleural à droite et râles crépitants au sommet, élévation de température le soir 38°,5, 39°, avec légère rémission matinale.

La pauvre Mlle N... est d'une faiblesse extrême; elle se croit perdue, et « ne voulant pas mourir à l'hôpital », elle rentre précipitamment chez sa belle-sœur. Celle-ci, pleine de prévenance, a profité du séjour à Necker de Mlle N... pour lui faire préparer son caveau ! !

Jusqu'au 31 octobre 1902, soit pendant 3 mois, nous restons sans nouvelles de Mlle N... et nous la croyons bien morte, lorsque à notre grande stupéfaction nous la voyons réapparaître un matin salle Lenoir complètement transformée (pl. III, fig. 3, 4).

Il n'existe pour ainsi dire plus trace des tumeurs multiples si volumineuses que nous avions notées en juillet; un examen très approfondi permet seulement de constater deux petits ganglions dans l'aisselle gauche, quatre ou cinq très petits dans le creux sus-claviculaire du même côté, une *très légère* augmentation de volume de la moitié interne de la clavicule droite avec inégalité de sa surface et de la partie moyenne de l'épine de l'omoplate gauche.

Partout ailleurs, la peau un peu rosée ou très légèrement œdématiée atteste seule le siège primitif des tumeurs actuellement disparues.

L'auscultation permet de déceler dans le poumon droit des signes de tuberculose pulmonaire à la 2e période (râles humides, respiration un peu soufflante). La malade raconte que vers le milieu d'août elle a craché une notable quantité de sang, « de quoi remplir trois grands mouchoirs de campagne »; l'abondance de cette hémoptysie nous a d'ailleurs été confirmée plus tard par le médecin traitant.

L'état général est malgré tout assez satisfaisant; la malade a de l'appétit, dort bien, elle vaque à ses occupations, elle a repris du poids et des forces. Le moral est excellent; maintenant que les tumeurs ont disparu, Mlle N... ne doute pas de sa guérison.

Mais voici qu'elle revient nous voir le 8 février 1903. Son état s'est profondément aggravé; les téguments sont mamelonnés par d'innombrables masses néoplasiques réparties sur le tronc et sur le cou : tumeur de l'omoplate gauche comblant la fosse sous-épineuse, longue de 17 centimètres et large d'autant, prolongée en dehors par une bosselure presque indépendante, du volume d'une mandarine; tumeur sous-cutanée, étalée sur la face postérieure des apophyses épineuses de la 7e à la 10e; tumeurs ganglionnaires multiples du cou depuis l'extrémité inférieure de la glande parotide jusqu'au bord postérieur de la clavicule, dans les régions carotidienne et sus-claviculaire, certaines atteignant le volume d'une mandarine. Toutes ces tumeurs sont fermes, assez rénitentes encore au cou, mais non au niveau des os, où elles sont presque dures.

Une des tumeurs ganglionnaires du cou est extirpée et soumise à l'examen histologique.

Mlle N... vient nous voir assez régulièrement et nous notons chaque fois les progrès des différentes tumeurs. Ce sont surtout celles du côté droit du cou et de l'omoplate gauche qui atteignent un développement rapidement considérable.

Les ganglions mastoïdiens et carotidiens supérieurs droits déforment complètement le côté correspondant du cou, ils dédoublent presque le lobule de l'oreille et repoussent en dehors le pavillon. Au niveau des masses ganglionnaires les plus saillantes, la peau est légèrement adhérente et fortement vascularisée, d'où une coloration violacée en quelques endroits (pl. III, fig. 5).

Quant à la tumeur de l'omoplate gauche, elle envahit peu à peu le bord axillaire et la face antérieure de cet os, comblant en grande partie le creux axillaire correspondant et gênant considérablement les mouvements d'extension et d'abduction du bras. La consistance en est un peu molle en haut, rénitente partout ailleurs.

Une nouvelle tumeur est étalée à gauche sur les 7e, 8e, 9e côtes, au niveau de leur angle postérieur.

Un segment de la tumeur scapulaire est extirpé le 4 avril pour être minutieusement examiné au microscope; le stroma de cette tumeur est mou, parsemé de petites cavités renfermant une grande quantité d'élément ramollis, ressemblant presque à du pus épais.

Malgré une suture profonde au catgut et une suture superficielle au crin de Florence, la plaie opératoire ne cicatrise pas, il reste à la place une ulcération d'apparence sarcomateuse qui tend à s'agrandir (pl. III, fig. 6).

On prescrit le traitement arsenical, et on essaie le collargol, mais en vain.

Mai 1903. — Les tumeurs grossissent de plus en plus (pl. III, fig. 7) et dans la première semaine du mois, on voit apparaître un œdème d'apparence éléphantiasique sur le bras d'abord, puis bientôt sur l'avant-bras du côté gauche. Des mouchetures pratiquées avec une lancette sur ce membre œdématié permettent l'écoulement d'un liquide séreux assez abondant, mais l'œdème n'en persiste pas moins, progressivement croissant.

Dans les derniers jours du mois de mai, on note la présence sur le bras, puis sur l'avant-bras en de nombreux endroits de grains cutanés de forme lenticulaire, aplatis, rosés à la périphérie (pl. III, fig. 8 et 9).

Certains de ces grains sont isolés, d'autres sont disposés par groupes de trois ou quatre, surtout sur la face antérieure et le côté externe du coude; on en compte environ 18 ou 20, dont le diamètre s'accroît progressivement sans que le volume devienne plus saillant.

Les tumeurs du cou, surtout à droite, envahissent la face qu'elles déforment.

L'état général s'altère rapidement pendant le mois de juillet et les tumeurs deviennent de plus en plus envahissantes. Le 6 août, Mlle N. . succombe dans la cachexie.

II. — ÉTUDE ANATOMO-PATHOLOGIQUE

A. *Nécropsie.* — La *nécropsie*, pratiquée vingt-quatre heures après la mort, nous a permis de constater le degré d'extension des tumeurs visibles à la surface du corps et la présence de quelques tumeurs analogues dans la cavité abdominale.

La *tumeur de l'omoplate gauche* forme une saillie d'au moins 5 à 6 centimètres sur la surface cutanée voisine; elle offre un diamètre transversal de 39 centimètres, vertical de 30 centimètres environ, Elle est gris rougeâtre à la coupe, extrêmement molle; on trouve çà et là des vestiges de tissu osseux; l'omoplate est complètement désagrégée et méconnaissable au milieu du tissu néoplasique.

La *tumeur médiane postérieure* est adhérente aux lames des 6e et 7e vertèbres dorsales; elle pénètre en partie dans le canal rachidien et adhère sur une petite surface à la dure-mère.

La tumeur ganglionnaire du côté droit du cou adhère en bas au plastron sterno-costal, surtout au sternum; elle adhère également à l'extrémité interne de la clavicule et à l'articulation cléido-sternale.

La *tumeur costale inférieure gauche* forme une saillie très considérable dans la région lombaire; elle fait pour ainsi dire hernie dans l'intérieur de l'abdomen, ne laissant entre elle et la face latérale gauche des corps vertébraux lombaires qu'une sorte de gouttière, large de 4 centimètres où se loge le rein gauche assez mobile.

Au-dessus du pôle supérieur du rein, la tumeur se prolonge jusque sur la face gauche de la 10e vertèbre dorsale, sous le diaphragme. Elle est incrustée pour ainsi dire dans le tissu spongieux de cette vertèbre; à la coupe, on voit que la 9e côte est complètement englobée et méconnaissable dans la tumeur.

Sur la *paroi abdominale*, nous notons la présence d'une tumeur de formation probablement récente, — en tous cas, nous ne l'avions pas remarquée jusque-là, — tumeur acuminée, haute de 2 à 3 centimètres, large de 15 millimètres.

La tumeur initiale présternale inférieure, celle pour laquelle la malade était venue nous consulter une première fois, a complètement disparu; il existe seulement à son niveau une peau cicatricielle.

Le *bras et l'avant-bras gauche sont criblés de tumeurs*, — une cinquantaine environ, — dont trois ou quatre confluentes et ulcérées sur la face externe du condyle externe de l'humérus. Les plus petites ont la superficie d'une pièce de 50 centimes; les plus grandes, celle d'une pièce de 5 francs. Toutes sont fermes au toucher, aplaties, faisant au-dessus du tégument voisin une saillie d'environ 3 à 4 millimètres. Elles ont une forme générale arrondie. Notons encore un œdème considérable de ce bras et de cet avant-bras gauches.

Dans les deux plèvres, il y a une notable quantité de liquide, surtout à droite. Le poumon droit présente en avant des adhérences très solides avec le squelette thoracique; il est entièrement farci, surtout au sommet, de granulations tuberculeuses; la coupe est celle d'un tissu aréolaire dans toute la zone adhérente au thorax sur une étendue égale à celle de la paume de la main. Œdème très marqué surtout à la base.

Le poumon gauche présente seulement quelques adhérences légères avec la paroi; il est très congestionné dans son ensemble; on note au sommet des cicatrices de tubercules guéris.

Le cœur pèse 200 grammes; pas de liquide dans le péricarde.

Le foie, du poids de 1340 grammes, est un peu congestionné et offre, sur le bord postérieur de son lobe droit, la présence d'un kyste hydatique guéri du volume d'une mandarine, d'un poids de 85 grammes et d'un aspect mastic à la coupe. La paroi de ce kyste mesure 1-2 millimètres d'épaisseur; elle est presque entièrement crétacée.

La rate et le pancréas, qui pèsent chacun 70 grammes, ne présentent rien de spécial.

Le rein droit est abaissé; son poids est de 150 grammes comme celui du rein gauche. Ni l'un ni l'autre n'offrent de caractère particulier à la coupe; la capsule fibreuse se laisse aisément décortiquer.

Les ganglions mésentériques sont un peu augmentés de volume; les ganglions paracæcaux le sont davantage. Il en est de même des ganglions pré-aortiques.

L'utérus est atrophié; un peu au dessous de la corne droite, sur la face postérieure, il existe un fibrome sous-péritonéal, du volume d'une noisette. Dans la cavité du corps, on remarque quelques productions polypeuses.

Les seuls noyaux de généralisation trouvés à l'autopsie sont représentés par une tumeur du grand épiploon, à peine plus grosse qu'un pois; par deux tumeurs du même volume siégeant dans la capsule adipeuse du rein droit à sa face postérieure, par une dizaine de tumeurs encore plus petites

(du volume d'une tête d'épingle à celui d'une lentille) siégeant dans la même capsule au-dessus de l'extrémité supérieure du rein droit, enfin par 7 à 8 tumeurs analogues dans la capsule adipeuse du rein gauche, surtout à la face postérieure de ce dernier.

B. *Examen histologique.* — Les examens ont porté sur des pièces prélevées sur le cadavre ainsi que sur des fragments biopsés; dans ce dernier cas, elles ont été immédiatement fixées dans l'un des mélanges suivants :

1° Alcool à 90° ;
2° Bichromate de potasse à 1/1 000 ;
3° Liquide de Zenker ;
4° Liquide de Lindsay.

Suivant le fixateur employé, divers colorants ont été appliqués sur les coupes obtenues après inclusion à la paraffine : carmin aluné, hématoxyline de Delafield, bleu de toluidine et éosine-orange, vert-lumière, mélange de van Gieson, hématoxyline de Mallory, rouge magenta et safranine, complétés par le mélange de Benda ou celui de R. y Cajal.

En outre, pour la mise en évidence de certains faits de structure, nous avons eu recours aux procédés classiques de pinceautage et de secouage.

Les diverses tumeurs, provenant des biopsies et de la nécropsie, présentent toutes une conformité de structure assez grande pour qu'il soit possible de les réunir en une commune description. Elles sont essentiellement constituées par l'accumulation de cellules d'un aspect sensiblement uniforme, mais elles renferment, en outre, une série d'éléments accessoires : leucocytes, cellules acidophiles, macrophages, tissu réticulé.

a. — Cellules propres.

Dans son ensemble, le tissu néoplasique ((pl. IV), fig. 1) donne, à première vue, l'impression d'une formation sarcomateuse renfermant quelques vaisseaux sanguins à paroi scléreuse, des vaisseaux lymphatiques non cloisonnés, ainsi que quelques travées conjonctives. Tous les intervalles sont remplis de cellules bien caractérisées par leur structure : ce

sont (pl. IV, fig. 4 et 5) des éléments irrégulièrement arrondis, mesurant en moyenne 12 μ de largeur ; leur cytoplasma présente à peine une légère condensation périphérique et il se distingue par son aspect hyalin : aucune des teintures signalées précédemment ne permet de le colorer avec intensité ; sa structure se résume en une trame lâche très faiblement acidophile, à mailles vides sur les coupes traitées par les procédés usuels; mais, il convient de signaler, dans presque tous ces éléments, la présence d'un centrosome, environné d'une astrosphère remarquable par la grosseur, ainsi que par le petit nombre de ses rayons.

Ce centrosome occupe une position assez constante : il est assez souvent logé dans une encoche du noyau ; ce dernier est toujours relativement volumineux, très nettement limité et remarquablement riche en chromatine ; il est le plus souvent globuleux, mais parfois plus ou moins boursouflé ; les karyosomes y sont irréguliers, finement granuleux ou volumineux, souvent assez nombreux pour être presque au contact les uns des autres ; le réseau de linine est, dans certaines cellules, bien apparent; la proportion de suc nucléaire varie sensiblement suivant les cas.

Telle est la constitution des cellules propres à l'état de repos, mais une proportion considérable de celles-ci est en voie de division indirecte.

Un certain nombre de karyokinèses se présentent dans les conditions normales, mais la plupart offrent des anomalies profondes portant sur la chromaticité, la forme et le volume des chromosomes, le nombre et la grandeur des asters, les rapports respectifs des divers éléments constitutifs de la mitose.

a) *Chromaticité.* — Presque tous les chromosomes sont nettement hyperchromatiques ; au contact des teintures nucléaires les plus diverses, ils revêtent une coloration remarquablement intense ainsi qu'un aspect opaque (surtout net avec le rouge magenta et la safranine), que met en évidence la figure 6 de la planche IV.

Les exemples d'hypochromaticité sont, en revanche, exceptionnels.

b) *Chromosomes.* — Les chromosomes présentent des irrégularités manifestes dans leur longueur respective de telle sorte qu'aux divers stades, examinés de face, ils dessinent une série d'échelons inégaux ; en général, ils sont plus courts que normalement, mais ce caractère n'a rien d'absolu ; leur volume est en général inférieur à la moyenne, mais on peut cependant en trouver de gigantesques; lorsqu'un certain nombre de ces chromosomes hypertrophiés se trouvent réunis dans la même cellule, l'ensemble affecte des dimensions considérables (en moyenne 100 μ; voyez notamment la figure 6 de la planche IV) ; il est à remarquer qu'alors la figure karyokinétique est tout entière anormale.

c) *Asters.* — Il résulte de ce qui précède que les asters peuvent présenter des variations de volume étendues; en outre, leur nombre est inconstant; nombre de figures sont tripolaires (fig. 7), quelques-unes sont quadripolaires ; exceptionnellement, nous avons observé cinq asters (deux cas).

d) *Rapports respectifs des divers éléments de la figure karyokinétique.* — L'anomalie la plus fréquente consiste dans l'ordonnancement imparfait des chromosomes, dont un certain nombre remontent le long des filaments achromatiques et qui, même, dépassant le centrosome, gisent au delà des limites du fuseau.

Toutes les aberrations de position du centrosome ont un retentissement sur le groupement des chromosomes ; un exemple typique de ce phénomène est fourni par la figure 6 de la planche IV dans laquelle la moitié la moins irrégulière correspond à un siège normal du centrosome, tandis que le déplacement de l'autre centrosome a provoqué un ordonnancement inverse de la chromatine ; bien plus, dans certaines figures karyokinétiques où les chromosomes anormalement nombreux et minuscules sont dispersés à peu près dans la totalité de la cellule, il est impossible de mettre en évidence de centrosome ni de fuseau.

b. — Leucocytes.

Des leucocytes imprègnent en proportion considérable l'ensemble des masses néoplasiques ; on en observe quel-

ques-uns isolés, mais, en général, ils forment de longs et épais cordons qui cloisonnent le tissu propre de la tumeur; à peu près sans exception, ils appartiennent tous à la catégorie des leucocytes à noyau polymorphe et à granula neutrophiles; en tous cas, nous n'avons jamais décelé d'acidophiles.

Suivant la région anatomique d'où provient la pièce envisagée, suivant aussi le moment du prélèvement, on constate des aspects divers dans la constitution de ces éléments; ceux-ci peuvent affecter les apparences normales ou, au contraire, être le siège de phénomènes de pyknose d'une intensité et d'une extension exceptionnelles; dans certains cas, des cordons tout entiers, d'un diamètre égal parfois à un millimètre, sont ainsi frappés; aucun des noyaux qu'on y observe n'est normal; tous (pl. IV, fig. 3 et 3′) offrent une condensation plus ou moins accusée de la chromatine, en même temps que le cytoplasma devient uniformément granuleux et de plus en plus acidophile; finalement l'élément ainsi lésé se réduit à une masse de cytoplasma très fortement acidophile, renfermant une quantité variable de masses irrégulières et fortement réfringentes de chromatine.

c. — Cellules acidophiles et macrophages.

Au voisinage des amas de leucocytes pyknotiques, on constate toujours la présence de macrophages, caractérisés par des dimensions volumineuses, un cytoplasma abondant et nettement acidophile, un noyau vésiculeux pauvre en chromatine et des inclusions variées : celles-ci consistent surtout en des cellules leucocytaires dont le noyau est frappé de pyknose; exceptionnellement on y observe des hématies et des éléments néoplasiques proprement dits (pl. IV, fig. 8).

Les macrophages, ainsi bourrés de produits de digestion, se relient par une série de formes intermédiaires continues à des cellules beaucoup plus petites, qui sont irrégulièrement éparses au sein du tissu néoplasique; sous leur forme la plus simple, celles-ci sont formées d'un cytoplasma fortement acidophile et d'un noyau assez volumineux encore riche en chromatine; leur dimension n'excède pas une

quinzaine de μ et, à ce stade, elles ne renferment pas d'inclusions ; ce n'est qu'ultérieurement qu'elles acquièrent leur pouvoir macrophagique.

d. — Tissu réticulé.

Les coupes obtenues par les procédés usuels laissent dans l'ombre un élément de structure de haute importance et que seules les préparations traitées par le pinceautage et le secouage permettent de mettre en évidence ; en effet, si on secoue dans l'eau distillée (ou encore si on traite par le pinceau) des coupes provenant de fragments de tissu ayant macéré plusieurs jours dans une solution de bichromate de potasse au millième, on parvient à chasser la plus grande partie des éléments décrits ci-dessus, et on constate alors l'existence d'un réseau continu ; celui-ci (pl. IV, fig. 2) dessine des mailles irrégulières, assez étroites, vides sur les préparations en question, mais bourrées en réalité d'éléments cellulaires ; il présente, suivant les régions, des variations de structure profondes ; en certains points, il est formé par un stroma syncytial alvéolaire, à contour irrégulier, renfermant des noyaux ; mais, en suivant ce réseau, on le voit progressivement se condenser et se transformer en fibres conjonctives, qui, parfois, se continuent directement avec l'enveloppe conjonctive des vaisseaux du tissu néoplasique ; ce ne sont, d'ailleurs, que les plus volumineux de ces faisceaux lamineux qui sont apparents sur les coupes traitées par la technique courante.

On notera, enfin, que les réactions histochimiques de la trame réticulée varient avec sa structure : la portion syncytiale faiblement acidophile se colore en jaune par le mélange de van Gieson, reste réfractaire à l'action de l'hématoxyline de Mallory, alors que les portions lamineuses ont une forte affinité pour les teintures acides, se colorent par l'hématoxyline de Mallory et fixent intensivement la fuchsine du mélange picro-fuchsique[1] ; dans les cas favorables d'orientation des coupes, il est possible de suivre pas

1. Relativement à la coloration de la figure 2, voyez les indications de la légende de la planche IV.

à pas ces variations et de s'assurer qu'elles sont en corrélation avec la structure.

Bref, nous sommes en présence d'une trame cellulaire présentant l'ensemble des caractères du tissu réticulé, évoluant en certaines régions en fibres lamineuses.

e. — Sang.

Le sang a été l'objet de nombreux examens, mais à aucun moment, il n'a présenté de modifications très accentuées. A titre de documents, nous donnerons les résultats de deux d'entre eux :

	20 mai 1902	8 février 1903
Nombre par millimètre cube :		
Hématies.	4030000	3060000
Leucocytes.	12000	15000
Rapport du nombre des leucocytes à celui des hématies.	1/336	1/204
Teneur en hémoglobine.	12 p. 100	10,5 p. 100
Lymphocytes.	40 p. 100	39 p. 100
Polymorphes.	55 —	58 —
Acidophiles	5 —	3 —

RÉSUMÉ ET CONCLUSION

Histoire clinique. — Mlle N..., âgée de 59 ans, se présente pour la première fois à la clinique chirurgicale de l'hôpital Necker, à la fin de janvier 1902. A ce moment, la partie inférieure du sternum est recouverte par une tumeur volumineuse. Quelques jours plus tard, on constate, pour la première fois, une tuméfaction notable des ganglions axillaires.

Un mois plus tard, la tumeur présternale a totalement disparu ; les ganglions de l'aisselle ont sensiblement diminué de volume. Le traitement ioduré, institué depuis quelques jours, est continué à doses croissantes.

Dans les premiers jours d'avril, la masse présternale réapparaît, et en outre, on constate l'apparition de tumeurs

multiples au niveau des 5es côtes droite et gauche et de la clavicule droite (moitié interne).

Les mois suivants, la 9e côte droite et la 11e côte gauche deviennent également le siège de tuméfactions analogues.

Tous ces phénomènes ont un retentissement ganglionnaire accusé.

En juin 1902, la tumeur présternale est devenue adhérente à la peau et les masses ganglionnaires de l'aisselle droite acquièrent le volume d'une tête d'adulte; le sein est parsemé de nodules durs, rouges, analogues à ceux du squirrhe pustuleux de Velpeau; enfin, les ganglions sus-claviculaires et carotidiens forment des masses volumineuses.

L'état général s'aggrave progressivement et, en août 1902, la malade quitte l'hôpital, où elle était en traitement depuis plus d'un mois, pour « aller mourir chez elle »; son amaigrissement est extrême; en outre, elle a de la dyspnée, de la toux et des signes de pleurésie droite. A ce moment, toutes les tumeurs, dont nous avons signalé l'apparition successive, atteignent un développement énorme. Mlle N... cesse de donner de ses nouvelles pendant près de trois mois; mais, le 31 octobre 1902, elle revient à la clinique de Necker complètement transformée; l'examen le plus attentif ne permet pas de découvrir le moindre vestige des anciennes tumeurs; toutes ont disparu sans traitement spécial; l'état général est très satisfaisant, malgré l'existence de lésions tuberculeuses au sommet du poumon droit.

La malade retourne chez elle et nous ne la revoyons que le 8 février 1903; son état s'est profondément aggravé, les téguments sont mamelonnés par d'innombrables masses néoplasiques, réparties sur presque tout le tronc (omoplate gauche, clavicule, cou, etc.). Depuis ce moment les tumeurs ne cessent de s'accroître et la mort survient par cachexie, le 6 août 1903.

Examen anatomo-pathologique. — A. La nécropsie met en évidence, en outre des masses sus-indiquées, une série de noyaux d'aspect identique, siégeant dans la capsule

adipeuse des deux reins et dans le grand épiploon; de plus le poumon présente des lésions tuberculeuses avancées et le foie un kyste hydatique guéri.

B. Les diverses masses néoplasiques ont toutes une structure très comparable; elles sont essentiellement constituées par une accumulation de cellules, offrant un ensemble de caractères communs : le cytoplasma paraît dépourvu d'ectoplasma; en tout cas, ses limites ne sont pas nettement dessinées; il est très peu chromophile et, dans les éléments les plus volumineux, il apparaît formé par un hyaloplasma incolore et un spongioplasma très faiblement acidophile; enfin, même au stade de repos, il renferme, dans la plupart des cas, un centrosome entouré d'une astrosphère.

Le noyau possède parfois un réseau de linine apparent, ainsi que de nombreux karyosomes; souvent, il présente une hyperchromaticité accusée; enfin, il est le siège de très nombreuses karyokinèses remarquables par leurs anomalies, portant sur l'irrégularité des chromosomes, sur l'inégalité des asters, sur les aberrations de la position, ainsi que sur la multiplicité des centrosomes, etc.

En outre de ces éléments, le tissu néoplasique renferme :

α) D'innombrables leucocytes polymorphes, à granulations neutrophiles, entrant pour une proportion non négligeable dans la constitution des tumeurs; leurs noyaux sont frappés de dégénérescence pyknotique avec une fréquence et une intensité exceptionnelles.

β) Quelques rares cellules polyédriques à noyau excentrique et à cytoplasma finement granuleux, doué d'une acidophilie marquée.

γ) D'assez nombreux macrophages, remarquables par leur volume et la quantité des enclaves (quelques hématies, mais surtout des leucocytes polymorphes).

δ) Un petit nombre de vaisseaux.

ε) Quelques espaces lymphatiques non cloisonnés.

η) Quelques fibres lamineuses.

Mais cette énumération, basée sur des coupes préparées suivant les méthodes usuelles, est incomplète; elle omet,

en effet, un élément de structure particulièrement important, que seuls mettent en évidence le secouage et le pinceautage; en réalité, quelle que soit leur origine, toutes les masses néoplasiques sans exception renferment une trame réticulée, à peu près invisible sur les préparations ordinaires; ce n'est qu'après avoir débarrassé ses mailles des cellules qui les masquent, qu'on peut la mettre en évidence et constater qu'elle jouit sensiblement des mêmes propriétés histochimiques que le tissu conjonctif réticulé.

En résumé, les masses néoplasiques qui ont présenté chez notre malade ces singulières alternatives[1] de régression et de progression, ont leur prototype physiologique dans le tissu adénoïde normal; par conséquent, elles doivent prendre place dans la catégorie des lymphadénomes.

EXPLICATION DES PLANCHES III ET IV

PLANCHE III

Fig. 1 et 2. Avril 1902. — Fig. 3 et 4. Octobre 1902. — Fig. 5. Avril 1903. — Fig. 6. Mai 1903. — Fig. 7. Début de juin 1903. — Fig. 8 et 9. Fin juin 1903.

PLANCHE IV

Toutes les figures de la présente planche ont été dessinées à la chambre claire, d'après des préparations fixées au liquide de Lindsay et colorées au rouge magenta et au mélange de Benda. Seule, la figure 2 a été obtenue par une technique différente indiquée ci-dessous.

Fig. 1. — Vue d'ensemble de la tumeur. Les cellules néoplasiques proprement dites sont sillonnées par des travées conjonctives, *t;* un vaisseau, *v*, avec des hématies, *h*, occupe le centre de la préparation; *k*, une cellule propre en karyokinèse; *p*, noyau en pyknose. (Oc. 1, imm. apochr. 1,5/1,30 Zeiss.)

1. A ce point de vue, il est intéressant de rappeler la part non négligeable que prennent, dans la constitution du tissu néoplasique, des éléments doués à un haut degré de propriétés diapédétiques et phagocytaires.

Fig. 2. — Tissu réticulé formé de cellules à noyaux volumineux, *n*, et dont le cytoplasma dessine un réseau irrégulier, *r*. Bichromate à 1/1000, gomme, secouage, hématoxyline et van Gieson. Par simplification, la coloration réelle de la préparation a été transposée dans les teintes adoptées pour les autres figures. (Oc. comp. 4, imm. apochr. 1,5/1,30 Zeiss.)

Fig. 3 et 3'. — Six leucocytes à noyau polymorphe à divers stades de dégénérescence pyknotique. (Oc. comp. 4, imm. apochr. 1,5/1,30 Zeiss.)

Fig. 4. — Une cellule propre de la tumeur avec son noyau, *n*, son centrosome, *c*, et son astrosphère, *a*. (Oc. comp. 4, imm. apochr. 1,5/1,30 Zeiss.)

Fig. 5. — Deux cellules propres de la tumeur provenant d'une même karyokinèse. Mêmes lettres et grossissement que ci-dessus.

Fig. 6. — Une cellule propre de la tumeur offrant l'exemple d'une karyokinèse géante et anormale. *ch*, chromosomes; *c* et *c'*, centrosomes; *f* et *f'*, fuseaux. (Oc. comp. 4, imm. apochr. 1,5/1,30 Zeiss.)

Fig. 7. — Une cellule propre de la tumeur offrant l'exemple d'une karyokinèse tripolaire. Mêmes lettres et grossissement que ci-dessus.

Fig. 8. — Un macrophage à noyau vésiculeux, *n*, et à cytoplasma fortement acidophile, *c*, renferme plusieurs leucocytes, *l*, en voie de digestion. (Oc. comp. 4, imm. apochr. 1,5/1,30 Zeiss.)

1 2 3 4 5

6 7 8 9

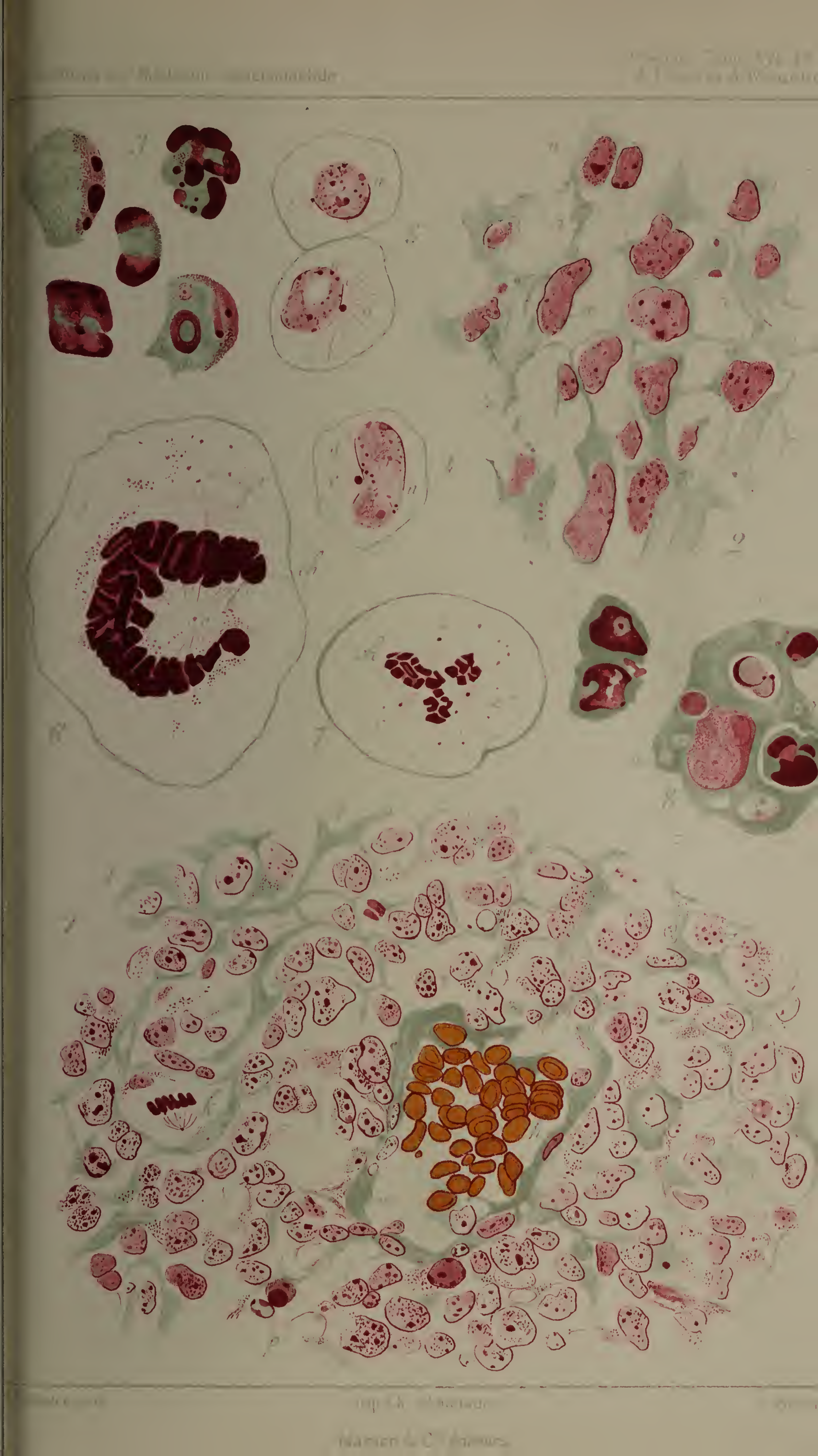

A LA MÊME LIBRAIRIE

BULLETIN DE L'INSTITUT PASTEUR

Revues et Analyses des travaux de microbiologie, Médecine, Biologie générale, Physiologie, Chimie biologique dans leurs rapports avec la bactériologie. — *Publication bi-mensuelle.* — Comité de rédaction : G. Bertrand, A. Besredka, A. Borrel, C. Delezenne, A. Marie, F. Mesnil, de l'Institut Pasteur de Paris. Prix de l'abonnement : Paris, 22 fr.; Départements et Union postale, 24 fr. Le *Bulletin* paraîtra le 15 et le 30 de chaque mois. Il formera chaque année un volume de 700 à 800 pages.

ANNALES DE DERMATOLOGIE ET DE SYPHILIGRAPHIE

Fondées par A. Doyon. 4e série publiée par MM. les Drs Ernest Besnier, médecin de l'hôpital Saint-Louis, membre de l'Académie de médecine ; A. Doyon, médecin inspecteur des eaux d'Uriage, associé national de l'Académie de médecine; A. Brocq, médecin de l'hôpital Broca-Pascal; R. du Castel, médecin de l'hôpital Saint-Louis; A. Fournier, professeur à la Faculté de médecine, médecin de l'hôpital Saint-Louis; Hallopeau, médecin de l'hôpital Saint-Louis, membre de l'Académie de médecine; W. Dubreuilh, professeur agrégé à la Faculté de Bordeaux; G. Thibierge, médecin de l'hôpital de la Pitié, directeur de la publication. Les *Annales* paraissent le 30 de chaque mois par cahier d'environ 5 feuilles, avec planches et figures dans le texte, et forment chaque année un volume grand in-8°. — Abonnement annuel : Paris, 30 fr.; Départements et Union postale, 32 fr.

JOURNAL DE PHYSIOLOGIE ET DE PATHOLOGIE GÉNÉRALE

Publié par MM. Bouchard et Chauveau. — Comité de rédaction : MM. J. Courmont, E. Gley, P. Teissier. Le *Journal de Physiologie et de Pathologie générale* paraît tous les deux mois avec planches et figures dans le texte, et forme chaque année un volume grand in-8°, d'environ 1200 pages. — Abonnement : Paris, 28 fr.; Départements et Union postale, 30 fr.

NOUVELLE ICONOGRAPHIE DE LA SALPÊTRIÈRE

Fondée par J.-M. Charcot

Publiée sous la direction de MM. F. Raymond, A. Joffroy, A. Fournier, par MM. P. Richer, Gilles de la Tourette, A. Londe. Secrétaire de la rédaction : Henry Meige. La *Nouvelle Iconographie* paraît tous les deux mois et forme chaque année 1 vol. gr. in-8° avec très nombreuses figures et planches. Abonnement : Paris, 25 fr. — Départements, 27 fr. — Union postale, 28 fr.

REVUE NEUROLOGIQUE

Organe officiel de la Société de Neurologie de Paris, recueil analytique et bibliographique des travaux concernant le système nerveux et ses maladies, dirigé par E. Brissaud, professeur à la Faculté de Médecine, médecin des hôpitaux, et P. Marie, professeur agrégé à la Faculté, médecin des Hôpitaux. — Rédaction : Henry Meige.

La *Revue Neurologique*, publiée en 24 fascicules, paraît le 15 et le 20 de chaque mois. Elle forme, chaque année, un volume d'environ 950 pages avec figures dans le texte. Prix du numéro, 1 fr. 25. — Prix de l'abonnement annuel : Paris et départements, 30 fr. — Union postale, 32 fr.

ANNALES DE L'INSTITUT PASTEUR

Fondées sous le patronage de M. Pasteur, par M. Duclaux, membre de l'Institut, directeur de l'Institut Pasteur, et un Comité de rédaction composé de MM. Calmette, Chamberland, Grancher, Laveran, Metchnikoff, Nocard, Roux, Vaillard. Les *Annales* paraissent le 25 de chaque mois, avec figures et planches hors texte. Abonnement : Paris, 18 fr. — Départements et Union postale, 20 fr.

ARCHIVES DE MÉDECINE DES ENFANTS

Publiées par MM. J. Comby, médecin de l'hôpital des Enfants-Malades; J. Grancher, professeur de clinique des maladies de l'enfance ; V. Hutinel, professeur, médecin des Enfants-Assistés ; O. Lannelongue, professeur, membre de l'Institut ; A.-B. Marfan, agrégé, médecin de l'hôpital des Enfants-Malades ; P. Moizard, médecin de l'hôpital des Enfants-Malades ; A. Sevestre, médecin de l'hôpital Bretonneau. — Directeur de la publication : Dr J. Comby. Paraissant le 1er de chaque mois par fascicules in-8° de 64 pages. — Abonnement : France, 14 fr. ; Etranger, 16 fr.

Librairie MASSON et Cie, 120, boulevard Saint-Germain, PARIS

Traité d'Anatomie pathologique générale, par R. Tripier, professeur d'anatomie pathologique à la Faculté de médecine de l'Université de Lyon. 1 vol. grand in-8°, avec 229 figures en noir et en couleurs . . . . 25 fr.

Les Maladies infectieuses, par G.-H. Roger, professeur agrégé à la Faculté de médecine de Paris, Médecin de l'hôpital de la Porte-d'Aubervilliers, Membre de la Société de Biologie. 1 vol. in-8° de 1.520 pages, publié en deux fascicules, avec figures dans le texte. . . . . 28 fr.

Traité de Physiologie, par MM. J.-P. Morat et Maurice Doyon. 5 volumes grand in-8° avec figures en noir et en couleurs.

I. *Fonctions élémentaires* . . . . . 15 fr.
II. *Fonctions d'innervation* . . . . . 15 fr.
III. *Fonctions de nutrition : Circulation. Calorification* . . . . . 12 fr.
IV. *Fonctions de nutrition* (suite et fin) : *Respiration, Excrétion, Digestion, Absorption* . . . . . 12 fr.
Sous presse : **Fonctions de relation et de reproduction**.
En souscription. . . . . 60 fr.

La Pratique dermatologique, *Traité de Dermatologie appliquée*, publié sous la direction de MM. Ernest Besnier, L. Brocq, L. Jacquet. 4 volumes reliés toile, formant ensemble 3870 pages et illustrés de 823 figures en noir et de 89 planches en couleurs. *Ouvrage complet* . . . . . 156 fr.

Nouveaux Procédés d'Exploration, *Leçons de Pathologie générale* professées à la Faculté de médecine, par Ch. Achard, agrégé, médecin de l'hôpital Tenon. 2e *édition*, revue et augmentée de plusieurs leçons. . . . . 8 fr.

Zoologie pratique, *basée sur la dissection des animaux les plus répandus*. Cours préparatoire au certificat d'études physiques, chimiques et naturelles (P. C. N.), par L. Jammes, maître de conférences à la Faculté des Sciences de Toulouse. 1 volume in-8° de 560 pages, avec 317 figures dans le texte. . . . . 18 fr.

Formulaire Thérapeutique, par MM. G. Lyon, ancien chef de clinique à la Faculté de médecine, et P. Loiseau, ancien interne des Hôpitaux, ancien préparateur à l'Ecole supérieure de Pharmacie; avec la collaboration de MM. E. Lacaille, M. Marchais, P. E. Lévy. *Troisième édition revue*. 1 vol. in-18 tiré sur papier indien très mince, relié maroquin souple. . . 6 fr.

Traité des Maladies de l'Enfance. *Deuxième édition revue et augmentée*, publiée sous la direction de MM. J. Grancher, professeur à la faculté de Paris, membre de l'Académie de médecine, et J. Comby, médecin de l'hôpital des Enfants-Malades. 5. vol. grand in-8° avec figures dans le texte. *En souscription*. . . . . 100 fr.

Planches murales destinées à l'enseignement de l'Hématologie et de la Cytologie, publiées sous la direction de MM. L. Landouzy, professeur de Clinique et M. Labbé, chef de Laboratoire (clinique médicale Laënnec). *Sang normal, sang pathologique, sérum, cytodiagnostic*. 15 planches du format 80 × 62 centimètres, tirées en couleurs sur papier toile très fort, et réunies dans un carton *avec texte explicatif en français, allemand et anglais*. Prix (port en sus) . . . . . 60 fr.

Traité d'Anatomie humaine, publiée sous la direction de Paul Poirier, professeur d'Anatomie à la Faculté de médecine de Paris, chirurgien des hôpitaux, et de A. Charpy, professeur d'anatomie à la Faculté de Toulouse; avec la collaboration de MM. O. Amœdo, A. Branca, Cannieu, B. Cunéo, G. Delamare, Paul Delbet, P. Fredet, Glantenay, A. Gosset, M. Guibé, P. Jacques, Th. Jonnesco, E. Laguesse, L. Manouvrier, A. Nicolas, P. Nobécourt, O. Pasteau, M. Picou, A. Prenant, H. Rieffel, Ch. Simon, A. Soulié. 5 volumes grand in-8° avec nombreuses figures, la plupart tirées en couleurs. *En souscription*. . . . . 160 fr.

Paris. — L. Maretheux, imprimeur, 1, rue Cassette. — 7060.